

**І. М. Маньковська, К. В. Розова, М. Г. Дубова**  
**МОРФОФУНКЦІОНАЛЬНІ ОСОБЛИВОСТІ ТКАНИНИ ЛЕГЕНЬ ПРИ ІНТЕНСИВНОМУ**  
**ФІЗИЧНОМУ НАВАНТАЖЕННІ, ІНТЕРВАЛЬНОМУ ГІПОКСИЧНОМУ ТРЕНУВАННІ**  
**ТА ЇХ СУМІСНІЙ ДІЇ**

*Інститут фізіології ім. О. О. Богомольця НАН України, м. Київ*

#### **Вступ**

Питання про конструктивну дію гіпоксії останнім часом активно дискутується в науковій літературі, причому зазначається, що активне включення адаптивних механізмів відбувається при так званому інтервальному гіпоксичному тренуванні (ІГТ), при якому забезпечується чергування гіоксичних та нормоксичних впливів на організм [4, 11]. Однак адаптаційні механізми на тканинному та клітинному рівнях при ІГТ практично не досліджені. Важливість вивчення цього питання пов'язана з тим, що без встановлення результатуючих впливу ІГТ на організм неможливо досягти основної мети використання конструктивної дії гіпоксії — підвищення адаптованості організму до зовнішніх збуджуючих факторів. Зокрема таким фактором може виступати фізичне навантаження, при якому спостерігається розвиток в організмі гіпоксичного стану специфічного типу — гіпоксії навантаження, або гіперметаболічної гіпоксії [5]. При цьому типі гіпоксії особливого значення набуває адекватне постачання організму киснем, яке повинне забезпечуватися за умов практичної нездатності легень до адаптації при фізичних навантаженнях [10]. В цих умовах гіпоксичний вплив, відбиваючись на морфофункціональному стані аерогематичного бар'єру легень (АГБ) та мітохондріального апарату тканини легень і змінюючи при цьому енергетичний обмін в організмі, може відігравати роль ефективного адаптогену і, зокрема, сприяти підвищенню працездатності організму.

Виходячи з вищезазначеного, метою даної роботи було дослідження особливостей впливу фізичного навантаження різної тривалості, ІГТ і сукупної дії фізичного навантаження та ІГТ в різні строки тренування на ультраструктуру та деякі морфофункціональні і стереометричні характеристики легеневої тканини.

#### **Методика**

Дослідження проведені на статевозрілих щурах-самцях лінії Вістар масою 200–250 г. До контрольної групи (1 група) входили нетреновані тварини (кожна група — контрольна та дослідні складалася з 5 щурів).

Фізичне навантаження моделювали на тваринах при їх плаванні у підігретій воді: 1) гостре фізичне навантаження — при 30 хв плаванні без додаткового вантажу (2 група) та з вантажем, який складав  $7,0 \pm 1,3$  % від маси тіла (3 група); 2) тривале фізичне навантаження — щоденне 30 хв плавання без додаткового вантажу та з додатковим вантажем на протязі 4 тижнів (4 та 5 групи відповідно).

До 6 групи входили тварини, щодо яких застосовувалося інтервальне гіпоксичне тренування (ІГТ) — 14 сеансів, кожний складався щоденно з 5 періодів 15-ти хвилинного дихання гіпоксичною газовою сумішшю (12 %  $O_2$  в азоті) з інтервалами, що дорівнювали тривалості гіпоксичного впливу. Щури 7 групи піддавались хронічному 4-тижневому фізичному тренуванню з додатковим вантажем до якого в перші 2 тижні тренувань додавалося ІГТ; 8 дослідна група була подібною до попередньої з тією різницею, що ІГТ приєднувалося у останні 2 тижні тренувань. ІГТ не застосовувалося до тварин, тренуваних протягом 4-х тижнів без додаткового вантажу, оскільки зміни морфофункціонального стану тканини легень при такій схемі проведення досліджень були аналогічними, але менш вираженими, ніж за наявності додаткового навантаження, що не дозволило б у повній мірі виявити вплив гіпоксичних тренувань.

Ультраструктуру тканини легень досліджували електронно-мікроскопічним методом за допомогою мікроскопа JEM-100

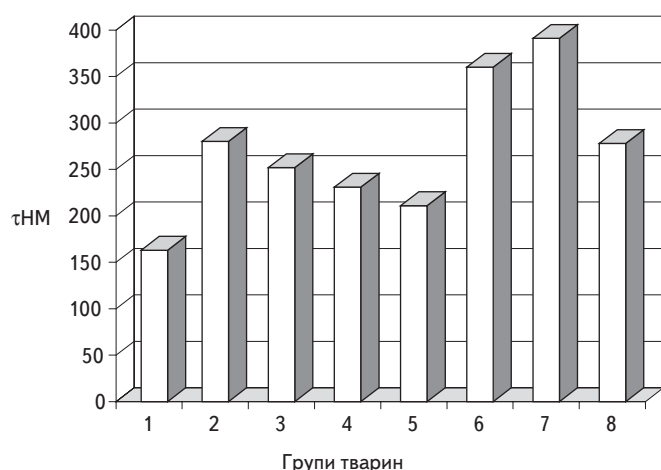
СХ (Японія). Препарати для мікроскопії готували за загальноприйнятою методикою [3]. Шматочки тканини з ідентичних ділянок нижніх долей обох легень фіксували за допомогою глутаральдегіду та оксиду осмію (IV), зневоджували у спиртах зростаючої концентрації і заливали у суміш епоксидних смол (епон-аралдіт). Ультратонкі зрізи товщиною 40-60 нм контрастували уранілацетатом та цитратом свинцю (усі використані реактиви фірм Fluka та Sigma). Вивчення морфофункціонального стану легеневої тканини проводили, оцінюючи її ультраструктуру та згідно зі стереологічними і морфометричними методами [1, 8]. Оцінювали середню арифметичну товщину АГБ (t), кількість (n) мітохондрій (MX) на одиницю площі, відсоток структурно змінених MX, діаметр MX, суму поверхонь MX в одиниці об'єму.

#### **Результати та їх обговорення**

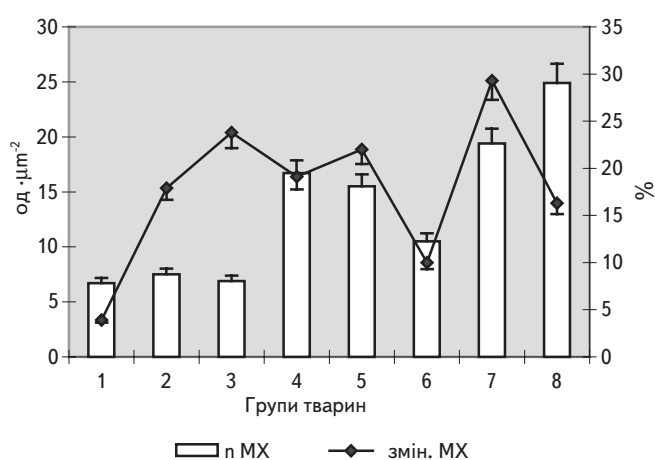
Встановлено, що при гострому фізичному навантаженні (2 і 3 групи) з боку АГБ спостерігалася значна мозаїчність ультраструктурних змін. Поряд з ділянками бар'єру без помітних деструктивних порушень та проявів набряку мали місце: значне потоншення ендотелію легеневих капілярів; розходження країв клітин, що складають АГБ; посилення піноцитозу; потовщення інтерстиціального шару. Відмічені зміни носять компенсаторно-приспосувальний характер [2, 7]. При цьому спостерігались значні ділянки, в яких мали місце: руйнація ендотелію та взагалі усього АГБ; піденотеліальний набряк з утворенням "пухирів", виповнених рідиною з низькою оптичною щільністю; внутрішньоальвеолярний набряк. У порожнині капілярів подекуди спостерігався сладж еритроцитів. Відмічено велику кількість макрофагів зі значно зміненими мітохондріями (більш зміненими, ніж в клітинах, що утворюють безпосередньо АГБ) — просвітлення матриксу, порушення регулярності крист, суцільна вакуолізація. Свідченням того, що знайдені зміни в легеневій тканині пов'язані не стільки з потраплянням води у легені, тобто з суто механічним пошкодженням (хоча цей вплив, імовірно не можна повністю виключати), скільки з безпосереднім впливом фізичного навантаження, може слугувати факт збереження в порожнині альвеол значної кількості активного та резервного сурфактанту, який не вимивався при плаванні.

Через 4 тижні щоденного тренування без додаткового навантаження (4 група) спостерігалось значне погіршення ультраструктури АГБ. Мало місце подальше посилення деструктивних процесів в клітинах, які входять до складу бар'єру. Визначалась фрагментація ендотелію легеневих капілярів, а також руйнування епітеліального шару, що призводило не тільки до внутрішньоальвеолярного набряку, але і до виходу в порожнину альвеол значної кількості еритроцитів, тобто до розвитку геморагічного синдрому. Подальших негативних змін зазнавали і мітохондрії — додавалось руйнування зовнішньої та/або внутрішньої мітохондріальних мембран. Функція сурфактантної системи була порушеною, оскільки ламелярні тільця майже не містили резервного сурфактанту, однак, в порожнині альвеол зберігалася певна кількість активного сурфактанту, що перешкоджало злипанню альвеол.

Спостерігався цікавий факт, пов'язаний з виявленням ділянок значного проростання колагенових волокон в строму легень через 4 тижні тренувань. Слід також звернути увагу на те, що за наявності віражених проявів набряку не спостерігалось різкого потовщення АГБ (Рис. 1). Така особливість обумовлена двома причинами: з одного боку, відбувалось компенсаторне зменшення товщини ендотеліального шару бар'єру, з іншого — середні значення товщини АГБ відносно зменшувалися за рахунок значних ділянок деструкції окремих його шарів. Останнє особливо стосувалося груп тварин, які піддавалися гострому



**Рис. 1.** Зміни середньої арифметичної товщини АГБ під впливом фізичного тренування, ІГТ та їх сумісної дії. В усіх випадках  $p < 0,05$  відносно даних першої групи.



**Рис. 2.** Зміни кількості МХ (n MX) та відсотка структурно змінених органел під впливом фізичного тренування, ІГТ та їх сумісної дії.

фізичному навантаженню та тривалим тренуванням з додатковим ваговим навантаженням.

Подібні до описаних зміни ультраструктури досліджуваного бар'єра, але виражені більшою мірою як у першому (гострий вплив), так і у другому (тривалі тренування) випадках, спостерігалися при тренуванні з додатковим вантажем (5 група).

Значні зміни відбувалися в мітохондріумі тканини легень при усіх з використаних у дослідженні схемах фізичного тренування. Загальними рисами змін було виявлення, поряд з нативними мітохондріями, набухлих МХ з просвітленим матриксом, органел з порушеною регулярністю крист, мітохондрій частково або повністю вакуолізованих. При додатковому навантаженні до вказаних порушень додавалося порушення цілісності внутрішньої, а подекуди і зовнішньої мітохондріальних мембран, та поява в органелах м'якоподібних структур. Тривале тренування з навантаженням та особливо без нього супроводжувалося появою юних форм МХ, що розглядається як елемент адаптивної реакції, спрямований на відновлення мітохондріального "конвейєру", який відповідає за оптимальний енергетичний обмін при змінених умовах існування [9].

Змінювалися і кількісні характеристики мітохондріуму в тканині легень. При гострих впливах загальна кількість МХ природно не змінювалася, однак значно збільшувався відсоток структурно змінених МХ, особливо при плаванні тварин з додатковим навантаженням (Рис. 2). Тривале тренування супроводжувалося вірогідним збільшенням загальної кількості МХ при збереженні і навіть збільшенні відсотку порушених органел. Лінійні розміри мітохондрій в умовах експерименту суттєво

не змінювалися, а їх загальна площа в одиниці об'єму легеневої тканини мала тенденцію до зростання при тривалому фізичному навантаженні.

Інтервальні гіпоксичні тренування супроводжувалися порушеннями морфофункціонального стану АГБ, які відповідали силі гіпоксичного впливу: спостерігався локальний підендотеліальний набряк; посилення піноцитозу, особливо в клітинах ендотелію; мозаїчне потовщення інтерстиціального шару. Такі зміни прийнято, як вказувалося, розглядати як компенсаторні, спрямовані на локалізацію проявів набряку [2, 7]. Деструктивні процеси в бар'єрі не виявлялися. Сукупність вищезазначеного призводила до суттєвого збільшення товщини АГБ, характеризуючи підвищення проникності за умов гіпоксичної гіпоксії (рис. 1).

Мітохондріальний апарат клітин тканини легень суттєво відрізнявся від такого у щурів контрольної групи, проте зміни мали в більшості адаптивний характер: набухання, просвітлення матриксу, збільшення загальної кількості та поява юних МХ. Патологічні порушення у вигляді часткової вакуолізації та дисконкомплексції крист спостерігалися лише у 8 % органел. Слід підкреслити, що в клітинах легень у тварин цієї групи у середньому кількість МХ була меншою, ніж в групах щурів, які піддавалися тривалому тренуванню, однак, оскільки відсоток порушених МХ при ІГТ значно менший, ніж при фізичному навантаженні (рис. 2), то енергетичні процеси в тканині мають бути більш ефективними саме за умов гіпоксичного тренування, що є ще одним фактом на користь підтвердження конструктивної дії гіпоксії. Додатковим свідченням цього є і достовірне зростання діаметру та загальної площі МХ за умов ІГТ.

У тварин 7 групи, у яких фізичне тренування поєднувалося з ІГТ у перші 2 тижні, спостерігалися найбільші прояви набряку АГБ, що виражалося у значному зростанні товщини бар'єру, однак без проявів деструкції, як це мало місце при фізичному навантаженні (рис. 1). В цій же дослідній групі близько 1/3 МХ були структурно зміненими, починаючи від порушення регулярності крист до повної вакуолізації органел при практичній відсутності їх юних форм. Такі зміни були подібними до виявлених нами раніше у м'язовій тканині [6], однак тканина легень виявилася більш чутливою як до фізичного навантаження, так і до ІГТ у випадку паралельного початку двох видів екзогенних впливів.

Конструктивна дія ІГТ відносно тканини легень проявилася у тварин 8 групи, які піддавалися ІГТ на 3 та 4 тижнях фізичних тренувань. В легенях цих щурів значно зменшувалися прояви набряку, що виявлялося у зменшенні майже на 40 % середньої арифметичної товщини АГБ порівняно з попередньою експериментальною групою, при повній відсутності деструкції в структурах бар'єру. Тобто, можна говорити про дійсне покращення морфофункціонального стану АГБ щодо забезпечення організму киснем завдяки значному зменшенню шляху дифузії з альвеол до крові легеневої капілярів.

Спостерігалося і покращення морфофункціонального стану мітохондріуму — при збільшенні загальної кількості МХ кількість структурно змінених мітохондрій зменшувалася відносно попередньої груп, а також груп тварин, що піддавалися дії фізичного тренування різної тривалості та інтенсивності (див. рис. 2). До важливих позитивних наслідків поєднання фізичного навантаження з гіпоксичним тренуванням слід віднести також появу значної кількості юних МХ, збільшення лінійних розмірів органел та зростання у середньому на 20–25 % суми поверхонь мітохондрій в одиниці об'єму тканини легень. Такі зміни повинні сприяти оптимізації енергетичного забезпечення тканини легень, сприяючи забезпеченню адекватної роботи дихання, що є особливо важливим, зважаючи на лімітуючу роль легень при адаптації до фізичних тренувань [10].

Таким чином, проведені дослідження свідчать про те, що фізичні тренування різної тривалості та інтенсивності супроводжуються вираженими змінами морфофункціонального стану тканини легень, які у більшості не носять адаптивного характеру навіть при тривалому впливі. Натомість інтервальне гіпоксичне тренування призводить до таких змін морфофункціонального стану досліджуваної тканини, які здебільшого свідчать про на-

явність конструктивної дії гіпоксії, особливо щодо мітохондріуму легеневої тканини. При сумісній дії фізичного навантаження та ІГТ позитивний вплив останнього проявляється лише у випадку його приєднання в останні 2 тижні фізичних тренувань.

#### ЛІТЕРАТУРА

1. Вейбель Э. Р. Морфометрия легких человека: Пер. с англ. — М.: Медицина, 1970. — 176 с.
2. Есипова И. К. Патологическая анатомия легких. — М.: Медицина, 1976. — 176 с.
3. Карулу В. Я. Электронная микроскопия. — К.: Вища школа, 1984. — 208 с.
4. Колчинская А. З., Цыганова Т. Н., Остапенко Л. А. Нормобарическая интервальная гипоксическая тренировка в медицине и спорте. — М.: Медицина, 2003. — 407 с.
5. Маньковская И. Н., Филиппов М. М. Влияние гипоксии различного происхождения на кислородный режим мышечной ткани и механизмы его регуляции // Физиол. журн. — 1988. — Т. 34, № 2. — С. 56–63.
6. Розова К. В., Гавенаускас Б. Л., Маньковська І. М. Вплив інтервального гіпоксичного тренування на ультраструктуру скелетних м'язів при інтенсивному фізичному навантаженні // Клин. и эксперим. патология. — 2004. — Т. 3, № 4. — С. 63–68.
7. Середенко М. М., Розова Е. В. Ультраструктура аэрогематического барьера легких при некоторых экспериментальных состояниях // Кутаисский мед. журн. — 1999. — № 3–4. — С. 105–107.
8. Ташке К. Введение в количественную цито-гистологическую морфологию. — Бухарест: Изд-во АСРР, 1980. — 192 с.
9. Шабдаш А. Л. Морфологическая (электронномикроскопическая и гистохимическая) организация митохондрий в различные фазы клеточных функций // Митохондрии. Структура и функции. — М.: Наука. — 1966. — С. 5–22.
10. Dempsey J. A., Wagner P. D. Exercise-induced arterial hypoxemia // J. Appl. Physiol. — 1999. — V. 87, № 6. — P. 1997–2006.
11. Serebrovskaya T. V. Intermittent Hypoxia Research in the Former Soviet Union and the Commonwealth of Independent States: History and Review of the Concept and Selected Applications // High Altitude Med. Biol. — 2002. — V. 3, № 2. — P. 205–221.

#### МОРФОФУНКЦИОНАЛЬНЫЕ ОСОБЕННОСТИ ЛЕГОЧНОЙ ТКАНИ ПРИ НАПРЯЖЕННОЙ МЫШЕЧНОЙ ДЕЯТЕЛЬНОСТИ, ИНТЕРВАЛЬНОЙ ГИПОКСИЧЕСКОЙ ТРЕНИРОВКЕ И ИХ СОВМЕСТНОМ ДЕЙСТВИИ

*И. Н. Маньковская, Е. В. Розова,  
М. Г. Дубовая*

*Резюме*

В экспериментах на крысах-самцах линии Вистар было показано, что интервальная гипоксическая тренировка, приме-

ненная совместно с физической тренировкой на выносливость, оказывает конструктивное действие на ультраструктуру легочной ткани, существенно улучшая морфофункциональное состояние аэро-гематического барьера и структурные параметры митохондрий легочной ткани.

#### MORPHOFUNCTIONAL PECULIARITIES OF LUNG TISSUE UNDER INTENSIVE EXERCISE, INTERMITTENT HYPOXIA AND THEIR COMMON INFLUENCE

*I. M. Mankovska, K. V. Rozova,  
M. G. Dubova*

*Summary*

Constructive effect of hypoxia is one of the mostly discussed question in pathophysiological scientific literature. It was emphasized that active mobilization of adaptive mechanisms took place under intermittent hypoxia (IH) — interchanging of hypoxic and normoxic influences on the organism. But, adaptive mechanisms on the tissue and cell levels during IH are not sufficiently investigated. The importance of such a study is connected with necessity of increasing of adaptive possibilities to different external factors, particularly, to intensive exercise. In case of hypermetabolic hypoxia, optimal O<sub>2</sub> consumption by organism is very important, so, morphofunctional state of lung tissue may be one of the key factors for work capacity increasing.

The aim of our study was to investigate the effects of physical exercise of different duration and IH as well as their common influence on morphofunctional state of lung tissue.

Experiments were carried out on adult male Wistar rats under acute and prolonged (4 weeks) exercise (swimming), 2 weeks-IH (breathing by 12 % O<sub>2</sub> gas mixture) and their common influence during the first and the last weeks of training.

It was shown that acute exercise was accompanied by pronounced disturbances in air-blood barrier (ABB) ultrastructure with increasing of its thickness. Furthermore, significant structural changes were found in mitochondrium of lung tissue cells: demolishing, vacuolization etc. Different signs of destructive processes in lung tissue were demonstrated after endurance training of different intensity and duration.

Intermittent hypoxia was accompanied by ultrastructural changes in lungs conforming to the hypoxia degree and pointing out on the some adaptive processes development.

In case of a combined influence of exercise and IH in the first two weeks of training, there was shown the essential disturbances in lung ultrastructure, especially in mitochondria structure: near the 1/3 of organelles were destroyed.

Under the common using of IH and exercise during the last two weeks of training, the constructive effect of hypoxia was strongly pronounced: a decrease in ABB thickness and essential improvement of the mitochondrium state may promote the optimization of O<sub>2</sub> supply to tissues and its consumption.